Lane Medical Library

Aus der Augenklinik der Universität Heidelberg
Direktor: Professor Dr. E. Engelking

STANFORD UNIV
MAR
8
193
LIBRA

Pemphigus der Conjunctiva

mit Berücksichtigung eines besonderen Falles

Inaugural-Dissertation
zur Erlangung der Doktorwürde
der hohen medizinischen Fakultät
der Ruprecht-Karls-Universität zu
Heidelberg

vorgelegt von

Sherman E. Herrold

Brausdruck G. m. b. H., Heidelberg

Gedruckt mit Genehmigung der medizinischen Fakultät
der Universität Heidelberg

Dekan:
Prof. Dr. Runge

Referent:
Prof. Dr. Engelking

1937

Meinen Eltern
in Dankbarkeit gewidmet

Geschichtliches.

Die Bezeichnung Pemphigus ist ein Sammelbegriff für Erkrankungen, die sowohl durch eine charakteristische Blasenbildung als auch durch eine außerordentlich starke Schrumpfung der Schleimhaut gekennzeichnet sind. Der erste Fall von Pemphigus der Conjunktiva wurde von White Cooper im Jahre 1858 beschrieben. Seitdem hat die Literatur über diese Erkrankung stetig zugenommen. Bis zum Jahre 1900 wurden im ganzen 107 Fälle beschrieben, die von E. Franke zusammengefaßt worden sind.

Die Häufigkeit der Erkrankung wechselt nach den Angaben der verschiedenen Autoren, z. T. deswegen, weil man das Krankheitsbild noch nicht genügend kannte, z. T. aber auch deshalb, weil bisher eine Einigung über den Symptomenkomplex nicht völlig erzielt wurde. Franke fand unter 45000 Augenkranken nur 5 Fälle von Pemphigus Conjunctivae. Pergens gibt fast die gleichen Zahlen an: er fand zwei Pemphiguskranke unter 22000 beobachteten Fällen. Die Krankenberichte der Augenklinik der Washington-Universität, die über eine Zeitspanne von 15 Jahren Rechenschaft geben (bis zum Juli 1930), zählen nur einen Fall von Pemphigus unter 26994 Neuaufnahmen auf. Dr. Goldenburg von der Illinois Charitable Eye and Ear Infirmary hatte während einer 18jährigen ärztlichen Tätigkeit bis 1926 keinen Fall von Pemphigus beobachtet. Auch nach der Ansicht Guiberts ist der Pemphigus des Auges sehr selten. Die Häufigkeit schwankt gemäß seinen Angaben zwischen 1 : 10000 und 1 : 80000. Villard fand während seiner 28jährigen augenärztlichen Tätigkeit unter 14000 Augenkranken nur 3 Fälle von Pemphigus. A. Darier sah in einer 40jährigen augenärztlichen Praxis nur drei Kranke mit Pemphigus der Conjunctiva. Ebenso fand

Posey unter 75000 Fällen nur eine Erkrankung von Pemphigus, während Quint in 16jähriger augenärztlicher Betätigung nur zwei Fälle, und Vossins in einem Zeitraum von 8 Jahren unter 25000 Fällen viermal Pemphigus sah. Ähnliche Zahlenangaben macht auch Klauder von dem Wills Eye Hospital.

Der Fall.

Der 29 Jahre alte H., von Beruf Hausdiener, sucht im Oktober 1935 erstmals die Klinik mit Augenbeschwerden auf.

Die Vorgeschichte ergab keine Besonderheiten bezüglich der Familie. Er selbst hatte 1928 eine Otitis media, 1933 und 1935 Erkrankungen der Nasennebenhöhle durchgemacht, und war deswegen in der Ohrenklinik zu Heidelberg operiert worden. Darüber hinaus war er angeblich nie ernstlich krank gewesen.

H. klagte, als er die Klinik aufsuchte, über Tränen beider Augen und über verklebte Lider. Außerdem bestand Lichtscheu.

Die eingehende Untersuchung ergab folgenden Befund: Die Augenlider beiderseits waren ohne krankhafte Veränderungen. Die Conjunctiva tarsi, besonders der Unterlider, war stark gerötet. Zwischen der Conjunctiva tarsi und bulbi waren jederseits erhebliche Narbenzüge (s. Photo Nr. 4) ausgespannt, die bereits zu einer geringen Schrumpfung der beiden unteren Übergangsfalten geführt hatten. Blasen waren nicht erkennbar. Im Sekretabstrich fanden sich Pneumokokken, die Tränenwege waren normal, glatt durchgängig. Die Bulbi zeigten sowohl rechts als auch links in allen Teilen einen normalen Befund, ebenso war die Sehkraft jederseits für Ferne und Nähe normal. Von einem Pemphigus am Körper sonst war keine Spur nachweisbar, gleichwohl wurde aus dem erwähnten Befunde an der Bindehaut die Diagnose eines Pemphigus gestellt, zumal Trachom ohne weiteres ausgeschlossen werden konnte.

Die Behandlung bezog sich zunächst auf Beseitigung der Pneumokokkeninfektion. In der Folgezeit nahm die Verkür-

zung der unteren Übergangsfalten rechts derartig zu, daß bereits am 10. Dez. ein Entropium bestand und die Cilien auf der Cornea schleiften. Die Beweglichkeit des Bulbus war jedoch noch frei, die Bindehaut stark gerötet und verdickt, von schleimigen Membranen bedeckt. Bläschen waren nicht zu sehen. Im linken Auge war die Schrumpfung der unteren Übergangsfalte bereits wesentlich weiter fortgeschritten, so daß bei Bewegung des Bulbus nach oben das Unterlid leicht nach oben gezogen wurde. Die obere Übergangsfalte war noch frei. Hier waren ebenfalls keine Bläschen zu sehen, wenn sonst auch die Bindehaut die gleichen Veränderungen aufwies wie rechts.

Am 12. Dez. zeigten sich erstmalig zwei linsengroße wasserklare Bläschen auf der Lippenschleimhaut in der Nähe des rechten Mundwinkels (s. Photo Nr. 2). Neben diesen befand sich ein bereits geplatztes Bläschen, links von der Mitte ein feines eitriges Stippchen. Auf der Rachenschleimhaut des vorderen Gaumenbogens waren jetzt ähnlich wie auf der Lippenschleimhaut verschiedene Bläschen von Stecknadelkopf- bis Erbsengröße zu beobachten, die zum Teil schon geplatzt waren. Die Beurteilung des Haut-Schleimhautbildes in der Hautklinik bestätigte einwandfrei unsere Diagnose eines echten Pemphigus. Es wurde in der Folgezeit eine Germaninkur bei H. durchgeführt. Die Bläschen an der Lippen- und Gaumenschleimhaut kamen und verschwanden indessen ganz unbeeinflußt davon in stetigem Wechsel. Auch die Veränderungen an den Augen machten während dieser Zeit beträchtliche Fortschritte.

Am 31. Dez. fand sich an beiden Augen eine erhebliche Zunahme der Schrumpfung des Bindehautsackes in den unteren Übergangsfalten. Während der Abstand vom Lidrand zum Limbus beim Blick nach oben und abgezogenem Unterlid am 10. Dez. rechts 14, links 10 mm betrug, maß er am 31. Dez. rechts nur 11, links allerdings noch 10 mm unter gleichen Bedingungen. Von der Conjunctiva tarsi zur Conjunctiva bulbi zogen beiderseits zahlreiche Symblepharonstränge (s. Photo Nr. 5). Die Bindehaut war glasig verdickt und mit zähem Schleim bedeckt. Die obere Übergangsfalte war beiderseits

Nr. 1 A. Seite 10.

Nr. 1 B. Seite 10.

Bläschen mit Borken bedeckt und geplatzte Bläschen an der rechten Halsseite und an der Stirn.

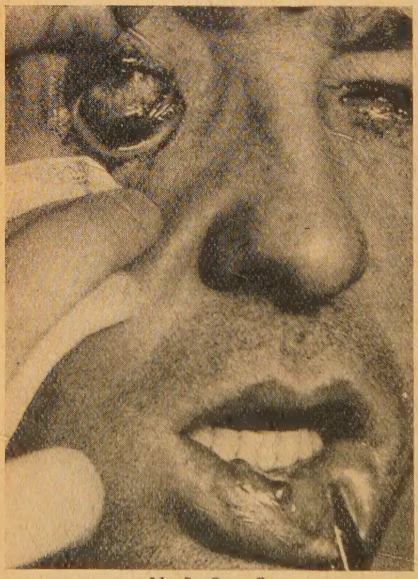

Nr. 2. Seite 7.

Blasen auf Lippenschleimhaut und Schrumpfung der unteren Übergangsfalte.

Nr. 3. Seite 11.

Deutliche kirschkerngroße Blasenbildung in der rechten Axilla als Zeichen der Allgemeinerscheinungen.

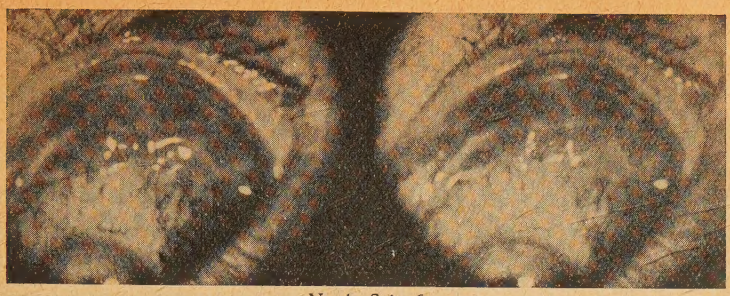

Nr. 4. Seite 6.

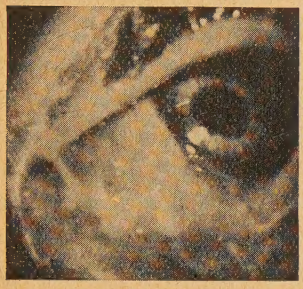

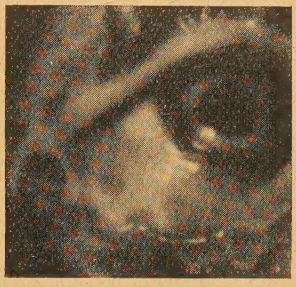

Nr. 5. Seite 7.

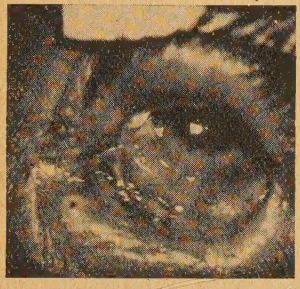

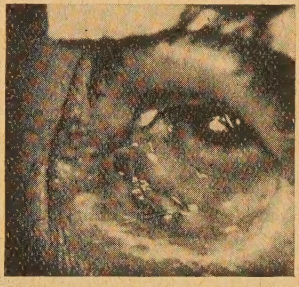

Nr. 6. Seite 11.

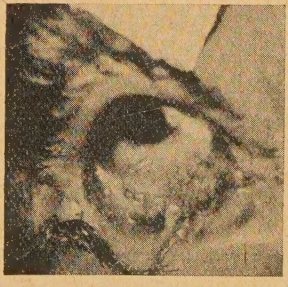

Nr. 7. Seite 11.

Fortschreiten des Schrumpfungsprozesses während des Krankheitsverlaufes.

noch relativ wenig verändert, die Conjunctiva bulbi gerötet und verdickt. Die Bulbi selbst waren ohne krankhaften Befund.

Nach vorübergehender Entlassung wurde der Patient wegen Verschlimmerung des Leidens am 8. Jan. 1936 erneut aufgenommen. Beide Augen zeigten eine weitere Verschlechterung des entzündlichen Befundes. Die oben angegebenen Maße des Abstandes des abgezogenen Unterlides zum Limbus waren die gleichen wie am 31. Dez. Auch die oberen Übergangsfalten waren relativ wenig verändert, ebenso waren die Bulbi noch frei von pathologischen Veränderungen. Dagegen fanden sich an der Schleimhaut sowie an der Haut des rechten Ohres, im Gesicht und an der rechten Halsseite ältere mit Borken bedeckte Bläschen, deren Umgebung entzündlich gerötet war (s. Photo 1A und 1B). Es wurde jetzt eine Serie von intramuskulären Eigenblutinjektionen vorgenommen. Im ganzen erhielt H. fünf Injektionen von durchschnittlich 5 und 10 ccm Inhalt. Trotzdem nahm die Schrumpfung der Bindehaut besonders links zu. Rechts betrug der Abstand 9, links 7 bis 8 mm. Die Bläschen an der Haut und Schleimhaut kamen und gingen, ohne durch die therapeutischen Maßnahmen beeinflußt zu werden.

Im Verlauf der folgenden Monate blieb das Krankheitsbild relativ beständig. Zahlreiche frische Bläschen an Haut und Schleimhaut kamen und verschwanden, die Schrumpfungsprozesse der Bindehaut dagegen gingen langsam weiter: der Abstand des abgezogenen Unterlides zum Limbus betrug rechts nur mehr 7, links 6 mm. Der Bulbus selbst blieb jederseits normal. Langsam bildeten sich aber mit der zunehmenden Verkürzung der Bindehaut Bewegungseinschränkungen aus. Vom 19. Febr. bis 16. März 1936 wurde eine Chininurethaninjektionskur durchgeführt.

In den folgenden Monaten nahm die Schrumpfung immer mehr zu. Die Bindehäute des Bulbus und Tarsus bildeten immer stärkere Verwachsungen, bis am 16. Juli 1936 die Schrumpfung des Bindehautsackes derartig weit vorgeschritten war, daß nunmehr die ersten Verwachsungen der Bindehaut mit

der Hornhaut, und zwar rechts mehr als links beobachtet wurden (s. Photo Nr. 6).

Am 5. Sept. war dieser Prozeß schon bis zur Verwachsung der ganzen oberen Hornhauthälfte rechts fortgeschritten, während links noch ein größerer Teil der Hornhaut frei war. Die Sehschärfe betrug rechts nunmehr Fingerzählen in einer Entfernung von 2 bis 3 m, links 5/10 z. T. Gläser besserten nicht. Die Bewegungen beider Augen waren nach allen Seiten hin stark eingeengt. Die Verwachsungen erfolgten unter starken Absonderungen und Reizung der Bindehaut (s. Photo Nr. 7). Angesichts der starken Zunahme auch der Allgemeinerscheinungen wurde auf eine operative Behandlung der Bindehautschrumpfung verzichtet (s. Photo Nr. 3).

Allgemein wäre noch zu erwähnen, daß die Sprache des H. im Verlaufe der Krankheit heiser geworden war, und am rechten Unterschenkel eine beinahe zehnpfennigstückgroße Blase sich fand, die später zurückging. Auch fand man am linken Daumen eine Blase, die unter dem Nagel lag und etwas über das Nagelende herausragte. Der Patient starb am 19. Jan. 1937.

Pathologisch-anatomischer Befund.

Geplatzte, borkig belegte Pemphigusblasen (?) an der rechten Unterlippenhälfte und im linken Naseneingang. Infiltrierung der Schleimhaut des Kehldeckels und der falschen Stimmbänder mit Einschmelzung der Plica aryepiglottica beiderseits. (Restzustand eines Kehlkopfpemphigus?) Atrophie der Schleimhaut im linken Sinus piriformis. Chronisch-produktive Gastritis. Katarrhalisch-eitrige, zum Teil haemorrhagische Trachealbronchitis beiderseits.

Haemorrhagische und eitrige bronchopneumonische Herde im linken Unterlappen. Haematopoetisches Knochenmark in der proximalen Hälfte des rechten Femur (Seziert am 21. Januar 1937).

Das Krankheitsbild im allgemeinen.

Der Pemphigus ist eine Erkrankung der Haut und Schleimhäute. Constans teilt den Pemphigus in folgende Formen

ein, die die Beziehungen zwischen allgemeinem Pemphigus und Pemphigus der Conjunctiva wie folgt angeben:

1. Primärer Pemphigus der Bindehaut.
2. Primärer Pemphigus der Haut, sekundäre Augenerkrankung.
3. Allgemeiner Pemphigus mit Beteiligung der Augen.

Des besseren Verständnisses halber seien zunächst kurz die verschiedenen Formen von Haut-pemphigus nach v. Zumbusch angeführt:

Der Pemphigus vulgaris ist eine chronische Hautkrankheit, bei der sich an Haut und Schleimhäuten spontan Blasen bilden. Die Erkrankung kann akut, mit hohem Fieber beginnen. Gleichzeitig entstehen am Körper überall Blasen der verschiedensten Größe. Diese trüben sich, werden durch Verdunstung des Inhaltes allmählich kleiner und trocknen zu Krusten ein. Die Dauer der Erkrankung ist verschieden.

Beim Pemphigus foliaceus löst sich die Hornschicht der Haut durch die Blasenbildung auf weiten Flächen. Sowohl bei der ersten wie bei der zweiten Form ist keine Körpergegend bevorzugt, es können alle Körperteile befallen werden.

Der Pemphigus vegetans ist an bestimmte Regionen des Körpers gebunden und findet sich gewöhnlich dort, wo sich zwei Hautflächen berühren. Nachdem die Blasen geplatzt sind, entstehen an diesen Stellen charakteristische Wucherungen. Es bilden sich warzenartige, flache Knoten mit nässender Oberfläche.

Gleichzeitig mit dem Pemphigus der Haut können aber auch die Blasen auf der Schleimhaut entstehen. Nach Riecke sind die verschiedensten Formen beobachtet worden. Entweder entstehen die Blasen primär auf der Schleimhaut und bleiben dauernd auf diese beschränkt, oder aber die ersten Blasen bilden sich auf der Schleimhaut und dann erst wird nach kürzerer oder längerer Zeit die Haut befallen. Endlich kann auch die Haut zuerst an Pemphigus erkranken und erst in der Folge beteiligt sich die Schleimhaut am Krankheitsprozeß. Daß jedoch der Pemphigus nicht nur auf Haut und Schleimhaut vorkommt, beweist ein Sektionsbefund von Bessonoms, der zwei Pemphigusblasen auf der Pleura fand.

Der Pemphigus der Augen ist eine Schleimhauterkrankung, da er sich vorwiegend an der Conjunctiva abspielt. Die Prädilektionsstellen für die Entstehung des Pemphigus sind nach v. Michel die medialen Lidwinkel und die untere Hälfte der Conjunctivae bulbi, aber auch die äußeren Lidwinkel und die Übergangsfalten zeigen eine häufige Beteiligung am Krankheitsprozeß. Das charakteristische Symptom für den Pemphigus der Bindehaut ist nach Adam nicht die Blasenbildung mit ihren Folgeerscheinungen, sondern eine Entzündung der subepithelialen und adenoiden Schichten der Conjunctiva mit Übergang in Vernarbung, wobei der herdförmige Charakter der Krankheit durch die der Blasenbildung entsprechenden Knöpfchen zum Ausdruck gebracht wird. Adam faßt diese Gebilde nun als spezifische Produkte des Pemphigus auf. Auch Clausen tritt dafür ein, daß die Strukturverhältnisse der Conjunctiven mit ihrem adenoiden Gewebe die Ursache für den klinisch von den Hauteruptionen abweichenden narbigen Verlauf der conjunctivalen Pemphiguseruptionen bilden.

Der Pemphigus der Conjunctiva beginnt mit einem Jucken der Augen und Lichtscheu, es findet sich eine Schwellung der Lider und Conjunctivitis. Meistens sind beide Augen befallen. In der Literatur ist nur ein einziger Fall, von Constans, beschrieben worden, in dem nur ein Auge befallen war. Der entzündliche Prozeß (D'Amico) beim Pemphigus der Conjunctiva spielt sich im adenoiden Gewebe ab. Die Schrumpfung der Conjunctiva kommt nicht durch Verklebung des tarsalen mit dem bulbären Bindehautblatt wie bei Verätzungen zustande, sondern beruht auf einer konzentrischen Einengung des Conjunctivalsackes durch das subepitheliale Narbengewebe. Die epithelialen Veränderungen sind anscheinend toxisch bedingt. Die Seltenheit der Blasenbildung in der Conjunctiva beim Pemphigus beruht vielleicht darauf, daß die Conjunctiva einen anderen histologischen Bau aufweist als die Haut. Kommt es an der Conjunctiva zur Blasenbildung, so wird die Erscheinung trotzdem oft nicht beobachtet, weil die Blasen früh zum Platzen kommen. In manchen Fällen kann man je-

doch mit der Sonde feststellen, daß tatsächlich Blasen verschiedener Größe bestehen. Charakteristisch für ihre Entwicklung ist, daß sie schnell kommen und gehen. An die Blasenbildung schließt sich die typische Schrumpfung und Verkürzung des Bindehautsackes an, die zur Bildung der bekannten Narbenzüge führt. Die zunehmende Schrumpfung der Bindehaut führt fast stets endlich zu totalen Verwachsungen der Lider mit dem Bulbus. Die Hornhaut wird wie in unserem Falle meist erst im fortgeschrittenen Stadium befallen, aber auch eine Blasenbildung auf der Hornhaut ist in sehr seltenen Fällen beschrieben worden. Ferner können sich Infiltrate oder torpide Geschwüre bilden, die zur Perforation und Irisprolaps und sogar zu Phthisis bulbi führen können.

Alle diese Symptome kommen wie oben ausgeführt als isolierter Pemphigus der Conjunctiva vor oder aber zusammen mit einer der oben beschriebenen Haut- oder Schleimhaut-pemphigusarten. Hahn gibt an, daß in der Literatur zirka 28 Fälle von zunächst primär isoliertem Pemphigus der Conjunctiva beschrieben wurden. Zu dieser Gruppe würde also auch unser Fall zählen. Über die Disposition zu der Erkrankung wissen wir nichts Genaueres. Weder die Gliederung nach Alter, Geschlecht oder Rasse noch nach Berufen führt nach den Angaben der Literatur zu klaren Ergebnissen. Mierzecki vertritt die Ansicht, daß der Pemphigus eine Krankheit des reiferen Alters ist, während Morris und Roberts meinen, daß Pemphigus vom Jünglingsalter bis zum 76. Lebensjahr vorkommen könne. Nach den im Zentralblatt f. d. ges. Ophthalmologie und ihre Grenzgebiete und in dem Jahresbericht über die Ophthalmologie (Nagel und Michel) gesammelten Fällen ergibt sich das Verhältnis der befallenen Geschlechter wie 30 zu 48, d. h. auf 30 erkrankte Männer entfallen 48 erkrankte Frauen. Demgegenüber vertritt Mierzecki die Auffassung, ebenso wie Morris und Roberts, daß Pemphigus mehr bei Männern vorkomme. Die letzteren Autoren geben als Verhältniszahlen an, daß auf 12 Frauen 13 erkrankte Männer kommen. Schiller fand unter 10 erkrankten Fällen 8 erkrankte Frauen, Bunse unter

4 beobachteten Fällen 3 Frauen. Nach den letzteren wäre also das weibliche Geschlecht stärker befallen.

Ebenso wenig klar ist das Ergebnis der Statistik über eine Rassendisposition. So meint Mierzecki, daß keine Rasse vom Pemphigus verschont wird, daß er aber relativ häufig bei Juden vorkomme. Dieser Auffassung schließt sich auch Schamberg von der Universität von Pennsylvanien an, aus dessen Untersuchung hervorgeht, daß vornehmlich osteuropäische Juden vom Pemphigus befallen wurden, und daß die Erkrankung bei ihnen immer schwerer verlief, als bei Nichtjuden. In unserm Falle handelt es sich um einen deutschblütigen Patienten.

Was die geographische Verbreitung in Europa angeht, scheinen die nordischen Länder mehr Fälle von Pemphigus der Conjunctiva aufzuweisen, als die südlichen. So scheint er besonders häufig in England, Schottland, Hamburg und vielleicht auch in Mitteldeutschland zu sein.

Eine Berufsdisposition für Pemphigus konnte nicht festgestellt werden; lediglich ist auffallend, daß er sehr selten bei Intelektuellen vorkommt.

Diagnose.

Bezüglich der Diagnose müssen wir zwischen den verschiedenen Pemphigusformen unterscheiden. Am schwierigsten ist die primäre okuläre Form des Pemphigus in ihrer Anfangsform zu erkennen. Die zunächst unklaren conjunctivitischen Beschwerden sind sehr uncharakteristisch und erst die typische Schrumpfung des Bindehautsackes, sowie die Bildung der bekannten Narbenstränge weist auf die Diagnose hin. Bisweilen kann die Differentialdiagnose gegenüber einem Narbentrachom schwierig sein. Treten erst die Symptome des Pemphigus an der Haut oder anderen Schleimhäuten hinzu, so ist die Diagnose natürlich leicht, denn die charakteristische Blasenbildung an Haut und Schleimhäuten ist in jedem Falle unverkennbar. Das fortgeschrittene Krankheitsbild des Pemphigus der Bindehaut macht deshalb der Diagnose keine Schwierigkeiten. Der allgemeine Pemphigus der Haut und

Schleimhäute könnte höchstens mit der Dermatitis herpetiformis Duhring verwechselt werden. Nach Mankowski unterscheidet sich der Pemphigus von dieser Erkrankung dadurch, daß die letztere durch den Polymorphismus des Exanthems, Jucken, sowie den langwierigen Verlauf mit häufigen Rückfällen bei gutem allgemeinen Zustand charakterisiert ist.

In manchen Fällen freilich ist es überhaupt nicht möglich, eine sichere Diagnose zu stellen. Die zwei Fälle z. B., die v. Hofe auf dem Ophthalmologenkongreß 1934 vorstellte, zeigen die Schwierigkeit der Erkennung des Krankheitsbildes. Es handelte sich in dem einen Fall um eine cystische Degeneration der Conjunctiva mit eigentümlichen Veränderungen an den Fingernägeln. Im Beginn bestand ein Erythema exsudativum multiforme ungeklärter Genese. In dem zweiten Falle fand sich eine „chronische pseudomembranöse Conjunctivitis", die auf das Oberlid eines Auges beschränkt war. Es bestand kein Allgemeinleiden. Wenn es sich in diesen Fällen auch wahrscheinlich nicht um einen echten Pemphigus der Bindehaut gehandelt hat, so war es doch auch schwer, sie unter einem anderen Krankheitsbild einzuordnen, so daß wir sie, ohne eine völlige Klärung der Diagnose geben zu können, vielleicht als pemphigusähnliche Erkrankungen auffassen müssen.

In unserem Falle war die Klärung der Diagnose nicht schwer. Schon bevor Allgemeinerscheinungen auftraten, war die Narbenbildung und Schrumpfung des Bindehautsackes so charakteristisch, daß das Krankheitsbild als Pemphigus sicher zu erkennen war. Das Auftreten der allgemeinen Krankheitserscheinungen des Pemphigus auf der Haut und auf der Schleimhaut bestätigten damit lediglich den Augenbefund. Wenn in irgendeiner Hinsicht noch Zweifel bestanden hätten, so würde der unaufhaltsame, jeder Therapie trotzende Verlauf diese beseitigt haben.

Es handelt sich nach der von uns oben gegebenen Definition demnach in unserem Falle zweifelsfrei um einen zunächst isolierten Pemphigus der Bindehaut, mit sekundär auftretendem Schleimhaut-, später auch Hautpemphigus mit allen typischen

Merkmalen des in der Literatur beschriebenen Krankheitsbildes.

Aetiologie.

Die Auffassungen über die Ursache des Pemphigus sind sehr verschiedener Natur. Wir stellen unserer Betrachtung eine kurze Übersicht der verschiedenen großen aetiologischen Gruppen voraus, die in der Literatur bei den verschiedenen Autoren auftreten. Danach könnte der Pemphigus sein:

1. Eine chronische Infektionskrankheit,
2. eine Toxidermie,
3. eine Neuropathie.

Daß der Pemphigus eine Infektionskrankheit ist, nimmt Dejean an, der bei einer bakteriologischen Untersuchung im zähen, eitrigen Blasensekret Keime fand, die ähnlich den Pneumokokken waren. Er meint, daß dies spezifische Erreger seien, und nennt sie Diplococcus Conjunctivalis; dieser Keim besteht aus zwei kleinen, nebeneinandergelegenen runden Kokken, deren Größe zirka ein Mikron beträgt, und die keine Eigenbewegung haben. Eine Kapselfärbung gelang bei diesen Mikroorganismen nicht. Bordley glaubt einen aeroben Keim in frischen Pemphigus-Blasen gefunden zu haben. Die weiteren Mitteilungen bringen keine so konkreten Angaben für die Auffassung des Pemphigus als Infektionskrankheit. Nach Clapp waren keine Keime im Blaseninhalt des weichen Gaumens nachzuweisen; beim Tierversuch an der Ratte trat aber nach einer intracerebralen Infektion mit dem Blasensekret der Tod ein, und eine zweite Ratte bekam eine Hemiplegie. Fehr berichtet ferner über einen Fall von Pemphigus conjunctivae bei maligner Lues im Sekundärstadium. Da er mit Salvarsan-Injektionen einen guten therapeutischen Erfolg bei den syphilitischen Eruptionen hatte, wenn er auch die Augen nur vorübergehend beeinflussen konnte, kam er zu der Ansicht, daß ein zufälliges Zusammentreffen ausgeschlossen sei und hält die Lues für die Ursache des Pemphigus in diesem Falle. Endlich teilt Darier mit, daß der akute schwere Pemphigus der Haut mit Fieber sehr häufig bei sol-

chen Patienten auftrat, die beruflich viel mit toten Tieren zu tun hatten. Daher ist Darier der Ansicht, daß der Pemphigus eine Septicämie ist, deren Erreger unbekannt sind.

Diese Auffassung nähert sich bereits der jener Autoren, die die Ansicht vertreten, daß bakteriell erzeugte Toxine die Ursache des Pemphigus seien: So meint Prochazka, daß der Pemphigus vulgaris durch Streptokokkentoxine hervorgerufen werde. Er weist besonders darauf hin, daß gerade die Toxine des Streptokokkus speziell lymphtreibende Wirkung haben und glaubt damit die Blasenbildung erklären zu können. Endlich sind auch D'Amico und Casali der Ansicht, daß die Entstehung des Pemphigus durch Toxine hervorgerufen werden könnte, ohne sie jedoch hinsichtlich ihrer Genese charakterisieren zu können. Sie schließen die toxische Aetiologie lediglich aus dem histologischen Bild der Erkrankung.

Eine weitere Gruppe von Autoren sind endlich der Auffassung, daß dem Pemphigus eine neuropathische Ursache zugrunde liegt. So beobachtet Fourobert bei zwei Patientinnen Störungen der Menses und kam zu der Meinung, daß ein Zusammenhang zwischen dem Pemphigus vulgaris und dem autonomen Nervensystem bzw. den damit gekoppelten endokrinen Organen bestünde. Buschke und Langer glauben auf Grund von vier Fällen annehmen zu können, daß als Ursache der Blasenbildung eine krankhafte Veränderung im sympathischen System anzusprechen sei, wobei sie offen lassen, ob die Störung in einem übergeordneten sympathischen Zentrum im Zwischenhirn eintritt, oder ob eine Gleichgewichtsstörung zwischen endokrinen Organen und sympathischem Nervensystem der Erkrankung zugrunde liegt. Mankowski meint ebenfalls, daß die Ursache des Pemphigus auf einer nervösen Störung beruht. Clausen, der eine ektogene oder endogene Infektion als Ursache des Pemphigus ablehnt, glaubt, das Wesen des Pemphigus lasse sich am ehesten durch eine trophoneurotische Störung erklären, und zwar im Sinne einer Nervenentzündung. Er weist darauf hin, daß die subjektiven Beschwerden der Lichtscheu und des

Tränens, sowie die ständigen Kopfschmerzen auf Irritation der Trigeminusäste hindeuten. Daß die gleichzeitige nervöse Beeinflussung der Kapillarendothelien Lymphsekretion veranlaßt und zur Entstehung des Oedems und der Blasen führt, hält er nicht für sicher. Der Sitz der Erkrankung kann seiner Auffassung nach peripher oder zentral liegen. Am Ausbreitungsgebiet der erkrankten Nerven besteht auf jeden Fall keine gesteigerte Reizbarkeit. Äußere oder auf dem Blutweg übermittelte Schädigungen lösen dann die trophoneurotischen Entzündungen und Veränderungen aus.

Auch F e h r meint, abgesehen von dem Fall von Pemphigus Conjunctivae bei maligner Lues im Sekundärstadium, daß im großen ganzen dem Pemphigus doch eine nervöse Ursache zugrunde liegen müsse. B e l l e n c o n t r e schließt sich dieser Auffassung an, wenn er der Ansicht ist, daß Pemphigus verursacht sei durch eine trophische Störung der Conjunctiva, bedingt durch Erkrankung der Rami ophthalmici trigemini und der Ganglien.

Rückblickend können wir bezüglich der Aetiologie des Pemphigus, wie sie sich in der Literatur darstellt, zwei große Gruppen einander gegenüberstellen, während einerseits eine große Zahl von Autoren glaubt, daß der Pemphigus eine chronische Infektionskrankheit darstellt, sind andererseits eine Reihe namhafter Forscher der Ansicht, daß der Erkrankung eine Störung des vegetativen, vielleicht auch des trophischen Nervensystems zugrunde liegt, wobei die Frage offen bleibt, wie weit das eine mit dem anderen identisch sein könnte. In der letzteren Auffassung, daß der Pemphigus durch eine Erkrankung des vegetativen Nervensystems verursacht wird, wurden die Autoren dadurch bestärkt, daß mitunter gleichzeitig Zeichen einer endokrinen Störung vorliegen.

Die Anhänger der Infektionstheorie haben keine einheitliche Auffassung über die Art der Entstehung des Pemphigus gebracht. Während die eine Gruppe glaubt, ein spezifisches Virus anschuldigen zu müssen, das einzelne sogar im Ausstrich oder im Tierversuch nachgewiesen haben wollen, sind andere mehr der Meinung, daß es die Toxine einiger bekann-

ter pathologischer Keime (Streptokokken) sind, die die typischen Erscheinungen des P. verursachen. Zu dieser Gruppe sind endlich diejenigen zu zählen, die den Pemphigus nach oder bei anderen Allgemeininfektionen und auch in Verbindung mit einer Septicämie (D a r i e r) beobachtet haben und einen kausalen Zusammenhang annehmen: so beschreiben H u d s o n und F i s c h e r Pemphigus nach Masern. In diesem Zusammenhang ist endlich auch der F e h r sche Fall von Pemphigus bei Lues zu erwähnen. In wieweit die Lues selbst Pemphigus verursacht oder nur disponierend wirkt, konnten die Autoren nicht entscheiden.

So bleibt vorläufig eine klare Entscheidung über die Ätiologie des Pemphigus offen, wir können nur die verschiedenen Auffassungen aufzählen, die sich jedoch noch nicht zu einem einheitlichen Bild zusammenfügen lassen. Auch die Frage, wieweit eine erbliche oder erworbene Disposition (D e R o s a) für Pemphigus eine Rolle spielt, kann vorläufig nicht gelöst werden.

Untersuchen wir unseren Fall nach den oben dargestellten aetiologischen Gesichtspunkten, so können wir nur feststellen, daß H. keine Lues hatte. Ebenso waren die Tbc., Go., Meinicke- und Citochol-Proben negativ ausgefallen. Störungen des Nervensystems im Sinne einer Erkrankung sensibler trophischer oder vegetativer Teile waren ebenfalls nicht nachweisbar. H. hatte allerdings eine eitrige Nebenhöhlenerkrankung, jedoch keine Septicämie (kein Fieber!), eine sonstige Streptokokkenerkrankung konnte ebenfalls nicht beobachtet werden. So bleibt auch in dem von uns untersuchten Falle die Frage nach der Ätiologie des Pemphigus offen.

Therapie.

Wir stellen einer Diskussion der therapeutischen Möglichkeiten beim Pemphigus am geeignetsten eine Erfahrung voraus, die auch R i e c k e in seiner Veröffentlichung mitteilt, daß spontane Besserungen, ja, sogar spontane Heilungen plötzlich und unabhängig von der Therapie beim Pemphigus nicht selten vorkommen.

Eine Würdigung der therapeutischen Mittel gegen Pemphigus ist außerordentlich schwer, da eine erfolgreiche Behandlungsmethode weder allgemeiner noch lokaler Art (Riecke) zur Verfügung steht. Ja, wir können geradezu sagen, daß diese therapeutische Unzugänglichkeit der Erkrankung eines der wesentlichen Charakteristika für sie ist.

Trotzdem hat man sich zu allen Zeiten darum bemüht, Heilmittel gegen den Pemphigus zu finden.

Die lokale Behandlung der Augen beschränkte sich nicht nur darauf, schmerzlindernde, adstringierende und sekretionshemmende Mittel anzuwenden, sondern bemühte sich auch, Spezialbehandlungen durchzuführen. So benutzte Constans Borwasserlösung zu täglichen Spülungen, erweiterte die Pupille mit Atropinsulfat in fortgeschrittenen Fällen und gab nach der Borwasserspülung Paraffin. Goldenburg betupfte die Cornea-Ulcerationen mit Jodtinctur. Darier träufelte Milch in die Augen ein. Critchett empfiehlt Chinosolinjektionen unter die Conjunctiva. Hudson verwendete Vaccine aus dem Bindehautsekret. Zahlreiche Autoren endlich empfehlen subconjunctivale Eigenseruminjektionen.

Jedoch ist in keinem der Fälle eine grundlegende Heilung zu verzeichnen gewesen, so weitgehend auch die lokale Behandlung mit der weiter unten zu besprechenden allgemeinen Behandlung kombiniert war. Bei kritischer Wertung der mitgeteilten Erfolge stellt sich vielleicht in fast allen Fällen heraus, daß der Erfolg nur scheinbar ist, indem nämlich die örtliche Medikation zufällig mit einer spontanen Remission des Krankheitsbildes zusammenfiel (Riecke).

Unter dem Eindruck der Aussichtslosigkeit aller konservativen therapeutischen Maßnahmen, vertritt Kubik die Ansicht, daß ein chirurgisches Vorgehen, die Einpflanzung von Schleimhaut, mehr Erfolg verspricht. Auch Löwenstein berichtet über einen jahrelang bestehenden Fall von Pemphigus der Conjunctiva bei dem gleichzeitig ein Haut- und Schleimhautpemphigus bestand, und bei dem es gelang, durch Implantation von großen Stücken gut einheilender Mundschleimhaut Rezidivfreiheit im Verlauf von $1\frac{1}{2}$ Jahren zu erzielen.

An dem Implantat trat keine neue Erkrankung ein, obwohl an der Mundschleimhaut selbst inzwischen mehrfach neue Blasen beobachtet wurden. Ein abschließendes Ergebnis der Beobachtung dieses Falles liegt jedoch noch nicht vor.

Die Allgemeinbehandlung des Pemphigus zeigt ein ebenso hoffnungsloses Bild wie die Ergebnisse der mehr lokalen Therapie. Sie muß uns besonders interessieren weil sie stets mit der lokalen Therapie kombiniert wird. Weder die chemischen noch die physikalischen Mittel, noch auch Serum- oder Vaccine-Therapie haben Dauererfolge erzielen können.

Unter den chemischen Mitteln, die verwandt werden, ist es vor allen Dingen das Arsen, das von Schamberg empfohlen wird. Kirchmayer verwendet Spirocid, ebenso Kromayer, der sechs Pemphigusfälle mit Spirocid geheilt haben will. Er gab das Medikament lange Zeit hindurch peroral. So erhielt ein Fall 600 Tabletten. Angeblich wurden alle Fälle dauernd und soweit geheilt, daß sie ihrem Beruf nachgehen konnten. Die Methode von Kromayer ist folgende: an zwei aufeinander folgenden Tagen je zwei Tabletten, dann einen Tag Pause. Dann werde die Dosis allmählich und vorsichtig auf das Doppelte gesteigert. Die Kur dauerte 8 Monate, wurde aber mehrmals 1—2 Wochen ausgesetzt.

Von den verschiedensten Autoren wurden endlich Kakodyl-Verbindungen benutzt, so von De Rosa (Arsen-kakodyl i.m.), von Stillians Eisen-kakodyl in Kombination mit Coagulum Ciba. Andere Autoren endlich verwandten Arsenik per os, Fibrolysin (subkutan), Thiosinamin (lokal), Normalserum (subkutan), Na-Cl-Injektionen, Eigenblut (subkutan) und Salvarsan (intravenös). Stewens benutzte Durotan, ein Präparat des Chaulmoograöls, kombiniert mit einer Bismogenolkur. Chambers empfiehlt Mercurochroma (chromsaures Quecksilber) in 1–2% Lösung oder Salben.

Die physikalischen Heilmittel sind im wesentlichen Bestrahlung. So empfiehlt Rycroft neben täglichem Eintropfen von Perolcine eine oberflächliche Radiumbestrahlung (10 mg Radium mit 1 mm Silberfilter 6 Stunden auf die geschlossenen Lider; Wiederholung dieser Dosis mit zwei-

monatigen Zwischenräumen). Zahlreiche Autoren endlich verwandten Röntgenstrahlen. Eine besondere Therapie verwandte Schreus von der Düsseldorfer Hautklinik, der in einem Fall die beiden Hoden bestrahlte (1/4 E.D. unter 0,5 mm Cu), mit schlagartiger Besserung von aber nur einem Monat Dauer. Wenn Schreus diese Maßnahme auch nur für allgemeinen Pemphigus empfohlen hat, so ist sie in Anbetracht der sonstigen Hoffnungslosigkeit der Therapie doch sehr bemerkenswert. Auch diätetische Maßnahmen wurden immer wieder versucht, so z. B. durch Kirchmayer Gersondiät.

Erwähnenswert sind endlich die Versuche, das Leiden durch Erzeugung einer akuten Infektion zu heilen (Hamburger). Sie waren jedoch nicht von Erfolg begleitet.

In bezug auf die Prognose läßt sich, besonders im Hinblick auf den ophthalmologischen und allgemeinen Pemphigus, noch folgendes sagen: von dem rein ophthalmologischen Standpunkt betrachtet war nach der Zusammenstellung von Pergens, der Rechenschaft über 68 Fälle von chronischem Pemphigus gibt, der Endausgang von 114 erkrankten Augen (136 : 114) 57mal Erblindung, 14mal schlechte Sehschärfe, 13mal eine mäßige und 40mal eine gute Sehschärfe. Viermal trat eine Perforatio Corneae mit Irisprolaps ein. Bei dem akuten Pemphigus der Haut und Augen, wiederum nur ophthalmologisch beurteilt, waren in 9 Fällen 16 (18 : 16) Augen erkrankt, worunter 5mal Erblindung eintrat. In der zweiten Kategorie der Pergens'schen Fälle, in denen nur Blasenbildung an den Schleimhäuten vorhanden waren, zeigten sich unter 15 Gesamtbeobachtungen 13mal beide Augen erkrankt. Von 24 Augen waren 10 amaurotisch geworden. Von 16 Fällen, welche unter dem Bilde der essentiellen Schrumpfung verliefen, wurden 13 von Anfang bis zu Ende beobachtet, davon erkrankten 25 Augen. Das Resultat war: 10 Augen blind durch Xerosis, 6 sahen schlecht, 1 mäßig, 8 gut. Schamberg nimmt an, daß die 4 Fälle, die von Klauder beschrieben worden sind, jahrelang auf die Augen beschränkt blieben. Castello hält Sehkraftverlust und Lebensgefahr bei Pemphigus conjunctivae mit allgemeinem Pemphigus für sicher.

Über den allgemeinen Pemphigus äußern sich die Autoren prognostisch skeptisch. So meint Pusey, daß Pemphigus foliaceus stets ein letales Ende nehme, und daß Pemphigus vegetans sogar in 3 bis 13 Monaten den Tod verursache; dagegen würden die meisten Fälle von Pemphigus vulgaris sich erholen, allerdings mit häufigen Rückfällen. Auch Darier ist dieser Ansicht. Er gab an, daß beim akuten schweren Pemphigus in 83% der Tod in 3—4 Tagen eintrat, und daß der chronische Pemphigus fast immer tödlich sei. Auch Mierzecki ist der Meinung, daß die Prognose ungünstig sei. Er fand, daß 35% der Pemphigus vulgaris- und 80% der Pemphigus vegetans-Kranken mehr als 2 Jahre überleben.

Bei unserem Fall war die Prognose bezüglich der Sehkraft immer infaust. Der Patient ist an einer interkurrenten Krankheit, Pneumonie, ad exitum gekommen.

Herrn Professor Dr. Engelking, Direktor der Universitäts-Augenklinik, Heidelberg, erlaube ich mir hiermit meinen ergebensten Dank für die Überlassung der Arbeit und seine gütige Hilfe bei ihrer Anfertigung auszusprechen.

Literaturverzeichnis.

Adam: Pathologie des Pemphigus. Zeitschr. f. Augenheilkunde. Bd. 23.

Bellencontre: Pemphigus. Sciété frac. d'ophth. Congress 1898.

Bordley: Pemphigus of the Conjunctiva (C. A. Clapp). Trans. of the American ophth. soc. Bd. 22 (1924).

Bunse: Pemphigus. Inaugural Diss. Berlin.

Buschke: Pemphigus und endokrine Drüsen. Dermatol. Wochenschrift Bd. 83.

Casali: Pemphigus der Conjunctiva. Annali di Ottalm. Bd. 50.

Castello: Pemphigus der Conjunctiva. Annali di ottalmol e clin. oculist. Jhrg. 55 (1927).

Chambers: Treatment of ocular diseases with mercurochrome. Bit. med. J. Nr. 3649 (1930).

Clapp: Pemphigus of the Conjunctiva. Transact. of the American ophth. soc. Bd. 22 (1924).

Clausen: Ber. über d. 43. Vers. d. dtsch. ophth. Ges. Jena. Sitzg. V. 8–10. VI. (1922).

Cooper: Kurzes Handbuch der Ophthalmologie (Bd. IV).

– Handbuch der Haut- und Geschlechtskrankheiten Bd. VII, 2.

Constans: Pemphigus. Am. journ. of oph. Bd. 10, Nr. 11 (1927).

Critchett: Pemphigus. Ophth. Review. P. 517.

Darier: Du pemphigus oculaire, sa rareté, sa gravité son. traitement. Clin. ophth. Bd. 13, Nr. 11 (1924).

D'Amico: Pemphigus der Conjunctiva. Atti. del. Congr. d. soc. ital. di. oftalmol. (1925).

– Sulla istogenesi del pemfigo Congiuntivale. Ann. diothalmol e Clin. oculist Jg. 53 (1925).

Dejean: Pemphigus der Conjunctiva. Rev. gen. d'opht. Bd. 39 (1925).

– Bakterielle Untersuchung von Pemph. d. Conj. Ann. D'oculist. Bd. 163 (1926).

De Rosa: Sul pemfigo oculare. Napoli: Gabriele Cacace (1927).

Fehr: Pemphigus der malignen Lues. Centralblatt f. prakt. Augenheilkunde.

Fischer: Pemph. Conjunct. im Anschluß an Masern. Proc. roy. Soc. Med. 26 (1932).
Fourobert: Pemph. Forschung. Arch. f. Derm. 159 (1930).
Franke: Pemphigus. Wiesbaden. G. F. Bergmann.
Goldenburg: Pemphigus American Journal of oph. Bd. 10, Nr. 4 (1927).
Guibert: Pemphigus der Conjunctiva. Clin. ophth. Bd. 14, Nr. 7 (1925).
Hahn: Lokalisierter Augenpemphigus. Bd. 32. Jahresber. der Hautklinik.
Hamburger: Pemphigus der Lider und Conjunctiva. Zeitschr. für Augenheilkunde 71.
Hudson: Pemph. Conj. im Anschluß an Masern. Proc. roy. soc. Med. 26 (1932).
Kirchmayer: Moderne Therapie. Jahresberichte d. Hautklinik Bd. 41.
Klauder: Pemphigus of the Eye. (von Graefe 1879) Arch. of. derm. 23.
Kromayer: Heilung durch Spirocid. Dtsch. med. Woschrft. 1929, I.
Kubik: Pemph. d. Conj. Klin. Mtb. für Augenheilk. Bd. 74 (1925).
Langer: Pemphigus und endokrine Drüsen. Dermatol. Wochenschrift Bd. 83.
Löwenstein: Pemph. d. Conj. (Kubik). Klin. Meth. für Augenheilkunde, Bd. 74 (1925).
Mankowski: Pemph. d. Conj. Polska gazeta lekarska. Jg. 4, Nr. 12 (1925).
Mierzecki: Aus Beobachtungen und Untersuchungen über Pemphigus. 35—767. Jahresberichte der Hautklinik.
Morris: Pemphigus. Mb. f. prakt. Derm. Nr. 10.
Pergens: Dissertation von 1901.
Posey: Pemph. d. Auges Amer. jour. of oph. Bd. 3, Nr. 7 (1920).
Prochazka: Streptococcen als ätiologischer Faktor. Acta. Derm. vener. (Stockh.) 9 (1928).
Pusey: The Principles and Practice of Dermatology.
Quint: Pemphigus. Klin. Mbl. f. Augenheilk. 46, Bd. 1.
Riecke: Handbuch d. Haut- und Geschlechtskrankheiten VII, 2.
Roberts: Pemphigus. Mbl. f. prakt. Derm. Nr. 10.
Rycroft: Pemphigus der Conjunctiva. Proc. roy. Soc. med. 27 (1934).
Schamberg: Pemphigus. Recovery following long-continued Colonie irrigations and arsenic by mouth. Arch. of Derm. 25 (1932).
Schiller: Pemphigus. Zeitschrift f. Augenheilkunde Bd. 24.
Schreus: Pemphigus vulgaris gebessert auf Hodenbestrahlung. (Düsseldorfer Hautklinik.)

Stewens: Pemph. d. Conj. Klin. Mbl. Augenheilk. 84 (1930).
Stillians: Pemph. d. Conj. (Goldenburg). Am. jour. of oph. Bd. 10, Nr. 4 (1927).
Villard: Pemphigus des Auges. Arch. Soc. Sci. med. et biol. Montpellier Bd. 10 (1929).
— Pemphigus d. Auges. Clin. ophth. Bd. 14, Nr. 1 (1925).
vom Hofe: Ber. d. O.G. Heidelberg. 1934. Zwei eigenartige Bindehauterkrankungen. Jahresber. für Ophth. (Nagel und Michel) Bd. 32 (1935).
v. Michel: Centralblatt für prakt. Augenheilkunde Bd. 40.
Whitman: Ocular Pemphigus. Arch. of Oph. Bd. 51, Nr. 4.

Lebenslauf.

Ich wurde am 1. März 1906 als Sohn des Ehepaares D. S. Herrold in Port Trevorton, Penna U.S.A. geboren und besuchte dort die Schule (Grade Schools) von 1912 bis 1921. Darauf besuchte ich die Selinsgrove High School und die Susquehanna Preparatory School, an der ich von 1921 bis 1925 studierte, um alsdann meine Studien am Susquehanna University, Selinsgrove, Penna, zu beginnen, das ich im Jahr 1928 mit dem Bachelor of Science (B.S.) degree verließ. Ich bekam gleichzeitig das Pennsylvania State Teachers Certificate als Lehrer an der höheren Schule (High School). Ich diente zwei Jahre in der 2nd Squadron 103nd Cavalry P.N.G. U.S.A., und erwarb während dieser Zeit das Certificate in Army Organisation, Chemical Warfare Service, Edgewood Arsenal. Ich war auch tätig beim Penna, und U.S. Department of Agriculture. Das Physikum legte ich in Gießen/Lahn ab. Während der klinischen Semester war ich in Gießen, Berlin und Heidelberg.

Sherman E. Herrold.